

Dr. Ulrich Volz

# Zirkonoxid-Implantate

## Eine bio-logische (R)evolution (Teil 1)

Zirkonoxid in seiner Verwendung als Implantatmaterial zeigt nicht nur eine hervorragende Osseointegration, sondern zeigt ein selbst dem natürlichen Zahn überlegenes Weichgewebsverhalten. Inzwischen hat der Autor mit dem von ihm entwickelten Keramik-Implantatsystem über sechs Jahre Erfahrung. Weltweit wurden über 7.000 Implantate eingesetzt, so dass mittlerweile verlässliche Aussagen möglich sind. Die Ganzheitsmedizin und die Zahnärztliche Implantologie stehen damit an der Schwelle zu einer bio-logischen (R)evolution, da erstmals die Bedürfnisse beider Fachrichtungen mit den Wünschen der Patienten in Einklang zu bringen sind und sich ungeahnte Möglichkeiten bei hoher Sicherheit bieten.

### Einführung

40 Jahre Erfahrung in der dentalen Implantologie, zuverlässige Augmentationsverfahren, Simulations- und Navigationssysteme lassen mittlerweile voraussagbare und perfekt realisierte Implantatpositionen zu.

Moderne Keramiken und neue Verblendtechniken erreichen – entsprechender finanzieller und zeitlicher Aufwand vorausgesetzt – perfekte Kronen, die von den natürlichen Zähnen nicht zu unterscheiden sind.

Zwei Faktoren waren allerdings bislang schwer voraussagbar: Erstens die Frage nach der biologischen Verträglichkeit des Implantatmaterials und zweitens das Weichgewebsverhalten respektive die „rosa Ästhetik“.

Diese zwei Faktoren entscheiden darüber, ob der Patient die Praxis einerseits als gesunder und energievoller Mensch verlässt und andererseits seine neuen Zähne ungehemmt beim Lachen zeigen kann.

Titan und andere dentale Edelmetalle haben diese zwei Faktoren zwar häufig erfüllt, die sichere Voraussagbarkeit ist allerdings nicht gegeben, da Titan und andere Metalle Zahnbelag geradezu magnetisch anziehen und andererseits im ständig zunehmenden elektromagnetischen und Skalarwellen-Feld der Mobilfunknetze und Bluetoothfelder unkontrollierbare Belastungen für den Patienten mit sich bringen.

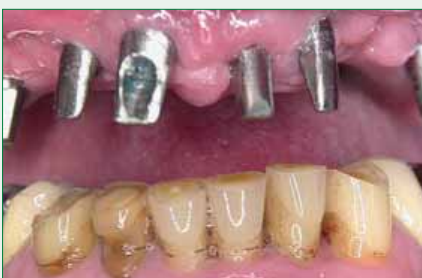

Abb. 1: Versorgung mit Titanimplantaten und entzündetem Zahnfleisch

Gefordert ist also ein metallfreies Implantatsystem, welches einerseits Interferenzen mit elektromagnetischen und Skalarwellen vermeidet und andererseits hervorragende ästhetische Zahnfleischverhältnisse ausbildet.

Das vom Verfasser entwickelte Implantat (Z-Look) ist in verschiedenen Studien seit Januar 2001 im Einsatz und seit Mitte 2004 als eines der ersten weltweit metallfreien Zirkonoxid-Implantate zugelassen und zertifiziert. Die sogar dem natürlichen Zahn überlegene Weichgewebsverträglichkeit wurde in einer Studie der Universität Ulm im Rahmen einer Dissertation aufgezeigt [Schlömer, G., Volz, U., Sidharta, J., Haase, St. 2006: First long term results – A clinical report of zirkoniumdioxide-implants].

Bei 86 vornehmlich im posterioren Bereich inserierten Implantaten mit einer durchschnittlichen Liegedauer von 3,5 Jahren und einer Erfolgsquote von 96,7 % zeigten sich eine sehr geringe Taschentiefe und ein deutlich geringerer Plaque- und Blutungsindex als an den natürlichen Zähnen im selben Patienten.

Aus der enorm hohen  
Weichgewebsverträglichkeit  
von Zirkonoxid resultieren  
überraschende histologische  
Resultate (vgl. Abb. 2).

### Zirkonoxid

Vor knapp zehn Jahren wurde Zirkonoxid in unterschiedlichen Varianten als Metallerersatz in die Zahnmedizin eingeführt. Dieses Material besticht durch seine außerordentlichen Eigenschaften wie hohe Biegefestigkeit (über 1200 MPa), Härte (1200-1400 Vickers) und Weibull Modus (10-12). Zirkonoxid wird durch Yttrium partiell stabilisiert und bedingt diese positiven Eigenschaften [Stevens, R. 1996]. Durch die Zugabe von Aluminiumoxid wird die Biegefestigkeit der Zirkonoxid-Legierung



Dr. med. dent.  
Ulrich Volz

erhielt 1998 den Tätigkeitsschwerpunkt für Naturheilverfahren und 1999 für Implantologie zuerkannt. Heute konzentriert er sich zusammen mit seinem Praxispartner Dr. Holger Scholz ganz auf die Optimierung der Behandlungsabläufe z.B. mit Simulation und Sofortbelastung und auf die Weiterentwicklung des Systems sowie weitere Aspekte der ganzheitlich zahnmedizinischen Behandlung.

#### Kontakt:

Tagesklinik Dr. Volz & Dr. Scholz  
Lohnerhofstr. 2, D-78467 Konstanz  
Tel.: 07531 / 991603  
Fax: 07531 / 991604  
info@zahnklinik.de, www.zahnklinik.de

nochmals gesteigert. Neben seiner großen Festigkeit [Christel, P. et al 1989, Ichikawa, J. et al 1992] ist es biokompatibel [Akagawa, Y. et al 1993, Albrektsson, T. et al 1985, Lechner, J. 2000, Rieger, W. 1994, Kohal, R. J. 2003].

Aus diesem Grunde wird Zirkonoxid in der Medizin (Gehör-, Finger- und Hüftendoprothesen) [Cales, B. et al 1994, Christel, P. S. 1989] und Zahnmedizin (Stifte, Kronen- und Brückenversorgungen, Implantate) [Ahmad, I. 1999, Kern, M. et al 1998, Koutayas, S. O. 1999, Meyenberg, K.H. et al 1995] verwendet. Die Zahnfarbe des Zirkonoxid und die biotechnischen Charakteristiken erlauben die

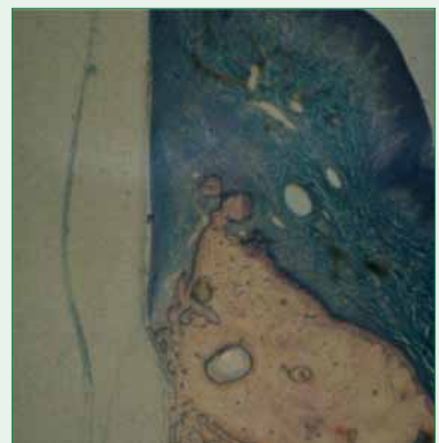


Abb. 2: Hervorragendes Weich- und Hartgewebsverhalten nach vielen Jahren im Menschen (Prototypen 1987 eingesetzt von Dr. Dr. Rudelt / Hamburg)

## Fallpräsentation

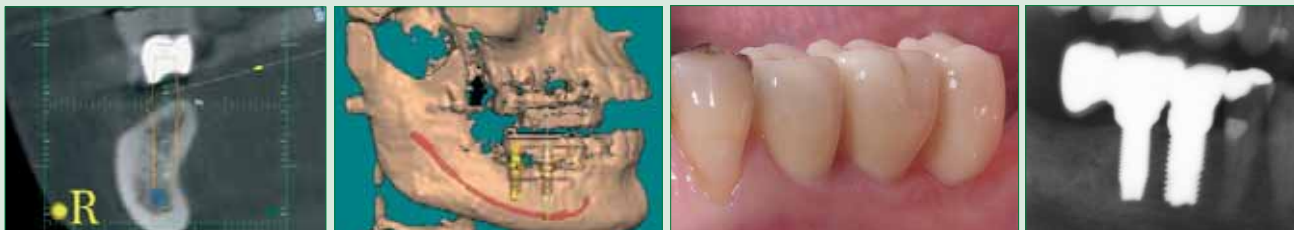

Abb. 3 (von links nach rechts): Planung des Implantates (orange) in optimaler Abhängigkeit zum Knochen (grau), Unterkiefernerve(n) (blau) und der späteren Krone (weiß). Simulation der Implantate im dreidimensionalen Volumentomogramm unter Berücksichtigung des Unterkiefernerve(n) (rot). Zustand nach Einsetzen der Vollkeramikbrücke auf den Zirkonimplantaten – der Zahn ganz rechts ist ein Anhängerbrückenglied, die beiden mittleren Zähne die Implantate und der Zahn links ist ein natürlicher Zahn. Hier ist das Zahnfleischniveau schlechter als bei den Implantatzähnen! Röntgenkontrollaufnahme der Anhängerbrücke. Vollständig metallfreie Rekonstruktion aus nur drei Komponenten: Keramikbrücke mit Glasionomerzement auf den einteiligen Keramikimplantaten zementiert.

### Veränderungen im Gesundheitszustand der Patientin:

Die Patientin wurde über 15 Jahre von verschiedenen ganzheitlich arbeitenden Zahnärztinnen und Zahnärzten behandelt. Sie durchlief jeweils Phasen von Entfernen des bestehenden Zahnersatzes wegen Unverträglichkeit, Einbringen von Langzeitprovisorien aus Kunststoff und der neuen Endversorgungen nach Austesten der Materialien. Dabei stellte sie fest, dass es ihr während der Tragezeit der Kunststoff-Langzeitprovisorien gesundheitlich besser ging als nach Einbringen der metallhaltigen Endversorgungen. Zeitweise hatte sie dauerhaft so massive Kieferschmerzen, dass kauen über lange Zeit unmöglich war und sie sich mehr als zwei Jahre lang nur von pürierter Kost ernähren konnte!

Die Behandlung in unserer Klinik dauerte über ein Jahr und umfasste eine intensive Sanierung aller vier Quadranten: Entfernung der metallhaltigen Kronen und Brücken unter Kofferdamschutz, Extraktion von drei Zähnen, Knochentransplantation aus dem rechten Beckenkamm in den linken Unterkiefer, Insertion von fünf

Keramik-Implantaten, Bisskorrektur und metallfreie Endversorgung.

### Folgende gesundheitliche Störungen verschwanden mit der Metallentfernung innerhalb weniger Tage:

1. schwerste Einschlaf- und Durchschlafprobleme (kein Einschlafen vor 2-4 Uhr, natürliches Aufwachen erst ab 10 Uhr)
2. Energielosigkeit, Antriebsschwäche, Konzentrationsschwäche, schnelle Erschöpfung nach Anstrengung, depressive Phasen
3. starke Elektrosensibilität
4. Appetitlosigkeit, kein Durstgefühl
5. Geruchs- und Geschmacksverlust, ständig saurer Geschmack im Mund

Seit die Patientin metallfrei versorgt ist, wird sie natürlicherweise ab 22 Uhr schläfrig, geht gegen 23 Uhr zu Bett, schläft rasch und tief ein, die ganze Nacht durch und erwacht morgens ausgeruht gegen 7 Uhr. Sie ist sofort hellwach, fühlt sich vital und dynamisch, verfügt den ganzen Tag über genügend Energie. Appetit und Durstgefühl haben sich wieder eingestellt. Sie riecht und schmeckt viel intensiver und kann endlich

wieder nach Herzenslust ihre natürliche Ernährung genießen. Dieser Zustand ist heute über ein halbes Jahr später immernoch stabil erhalten.

Übrigens machte dieselbe Patientin auch in anderer Hinsicht die Erfahrung, dass Titantanklammern, die nach einer Kreuzbandplastik in die Knochen ihres linken Beines eingebracht waren, zu ständigen Schmerzen führten. Auch hatte sie ein Schwächegefühl in diesem Bein und konnte es nicht vollständig belasten. Die Meinung der konsultierten Ärzte war, dass die Schmerzen und das Schwächegefühl nicht mit den Titantanklammern, sondern mit den Mehrfachoperationen an dem Knie zusammenhängen, die Patientin damit leben und kontinuierlich Krankengymnastik und Muskelaufbautraining durchführen müsse. Ihrer Hartnäckigkeit verdankte die Patientin, dass sie schließlich einen Operateur fand, der die Klammern entfernte. Seitdem bauten sich Schmerzen und Schwächegefühl kontinuierlich ab und verschwanden gänzlich. Sie benützt ihr Bein wieder so, als wäre es nicht operiert. Krankengymnastik und Muskelaufbautraining braucht sie nicht mehr.

Herstellung von hochwertigen dentalen Rekonstruktionen [Luthardt, R. G. 1999, Sturzenegger, B. et al].

Es existiert eine ganze Reihe von tierexperimentellen und labortechnischen Untersuchungen von dentalen Zirkonoxid-Implantaten [Akagawa, Y. et al 1993, Akagawa, Y. et al 1998, Albrektsson, T. 1985, Kohal, R. J. 2002, Kohal, R. J., Klaus, G. 2003, Scarano, A. 2002, Volz, U. 2003].

Zirkon steht im Periodensystem unter Titan und zeigt dieselben guten – wenn nicht sogar überlegenen – osseointegrativen Fähigkeiten, was in einer ganzen Reihe von Untersuchungen deutlich bestätigt wurde [Albrektsson, D. et al 1985; Kohal, R. J., Klaus, G. 2003; Sennerby, L. et al 2005].

## Schlussfolgerung

Misserfolge mit Keramik-Implantaten haben in der Vergangenheit die Entstehung von zuverlässigen Systemen aufgehalten.

Die Entwicklung des hier vorgestellten Implantatsystems wurde an modernen und bewährten Formen sowie schnell einheilenden Oberflächen orientiert. Durch die Einteiligkeit wurde eine Bruchsicherheit erreicht, wie diese bislang nur von Titan bekannt war. Die somit bislang nur von Titan bekannte Stabilität und mechanische Sicherheit ist nun auch mit Zirkonoxid zu erreichen und wird durch die wichtigen Vorteile Metallfreiheit, Biokompatibilität, positives Gewebeverhalten und weiße Farbe ergänzt.

Bei gewissenhafter Indikationsstellung sind reproduzierbare biologisch-ästhetische Ergebnisse möglich, die nach den bisherigen Erfahrungen nicht nur in der kurzzeitigen, sondern auch in der langfristigen Erfolgsquote neue Maßstäbe setzen.

Die Patienten werden so nicht nur unter mechanischen, sondern auch unter biologisch-ganzheitlichen Gesichtspunkten wieder hergestellt – und damit wird das Leben wieder lebenswert!

Der zweite Teil des Artikels wird sich mit den Langzeiterfahrungen der Zirkonoxid-Implantate beschäftigen.

Der Beitrag wird in COMED fortgesetzt.

